Aus dem pathologisch-anatomischen Institut der Universität Basel
(Vorsteher: Prof. Dr. E. Hedinger.)

Zur Lehre der Splenomegalie.

(Diffuse Kapillarendothelwucherung in Milz und Leber mit Kavernombildung in Milz, Leber und Wirbelkörper.)

Inaugural-Dissertation

zur

Erlangung der Doktorwürde

der

hohen medizinischen Fakultät der Universität Basel

vorgelegt von

Israel Pentmann,
med. prakt. aus Omsk, Sibirien.

Mit 4 Textbildern.

Wiesbaden.
Verlag von J. F. Bergmann.
1915.

Aus dem pathologisch-anatomischen Institut der Universität Basel
(Vorsteher: Prof. Dr. E. Hedinger.)

Zur Lehre der Splenomegalie.

(Diffuse Kapillarendothelwucherung in Milz und Leber mit Kavernombildung in Milz, Leber und Wirbelkörper.)

Inaugural-Dissertation

zur

Erlangung der Doktorwürde

der

hohen medizinischen Fakultät der Universität Basel

vorgelegt von

Israel Pentmann,
med. prakt. aus Omsk, Sibirien.

R. UNIV. BIBLIOTHEEK LEIDEN

Mit 4 Textbildern.

Wiesbaden.
Verlag von J. F. Bergmann.
1915.

Gedruckt mit Genehmigung der medizinischen Fakultät der Universität Basel.

Referent: Prof. Dr. E. Hedinger.

Sonderabdruck aus der Frankfurter Zeitschrift für Pathologie, Bd. 18, Heft 1, 1915.

Druck von Carl Ritter, G. m. b. H., Wiesbaden.

Die folgende Mitteilung betrifft einen Fall von Splenomegalie, der durch sein morphologisches Verhalten und durch die Bedeutung für die Auffassung bestimmter Gruppen von Splenomegalien mehr als nur kasuistisches Interesse beansprucht.

Der mir von Professor Stähelin gütigst überlassenen Krankengeschichte entnehme ich folgende Daten:

Die 56jährige Patientin K. L. aus Baden trat am 23. X. 1914 in die medizinische Klinik ein und starb dort am 31. X. 1914. — Die Anamnese ergibt folgendes: Der Vater der Patientin ist mit 41 Jahren an Gallensteinen, die Mutter mit 33 Jahren im Wochenbett gestorben. Von fünf Geschwistern der Patientin sind vier am Leben und gesund. Eine Schwester ist an Leberkrebs im Alter von 69 Jahren gestorben. Patientin war verheiratet; ihr Mann starb mit 64 Jahren an Erysipel. Von den vier Kindern, die die Patientin hatte, sind drei am Leben und gesund. Das vierte Kind ist sieben Wochen alt an Darmkatarrh gestorben. Die Geburten erfolgten normal. Patientin abortierte nie. Von früheren Krankheiten gibt Patientin an: Als Kind habe sie Morbilli und Pertussis gehabt; mit 12 Jahren eine Brustfellentzündung. Bei einer ärztlichen Untersuchung, der sie sich im Alter von 15 Jahren unterzogen hatte, soll damals schon der behandelnde Arzt einen erheblichen Milztumor konstatiert haben. Mit 40 Jahren hatte Patientin gastrisches Fieber, wobei sie vier Wochen bettlägerig war. Seit 8 Jahren fühlt sich Patientin unwohl; sie hat Schmerzen in der Magengegend und einen Druck daselbst nach dem Essen. Im Laufe dieses Sommers habe sie oft an Durchfällen gelitten. Seit vier Wochen spürt sie ein Drücken im Magen, «das sich wie eine Kugel hin und her bewege». Der Schlaf der Patientin sei gestört, der Appetit ohne Besonderheiten. Stuhl: Durchfälle mit Leibschmerzen. Diurese ohne Besonderheiten.

Aus dem Status praesens sei folgendes hervorgehoben:

Eine eher kleine, grazil gebaute Patientin; der Ernährungszustand ist stark herabgesetzt. Hautfarbe blass, mit einem leichten Stich ins Gelbgraue. Die sichtbaren Schleimhäute sind blass. An beiden Füssen und Unterschenkeln leichte Ödeme. Pupillen beiderseits rund, Reaktion auf Licht und Konvergenz

vorhanden. Augenbewegungen frei. Skleren minimal gelblich gefärbt. Zunge mit ganz leichtem weisslichem Belag. Tonsillen nicht vergrössert. Lymphdrüsen am Kiefer bohnengross, nicht druckempfindlich. Thyreoidea wenig vergrössert. Thorax symmetrisch.

Lungengrenzen: R. v. 6. Rippe, R. H. Proc. spinosus XI. Links 2 Finger höher. Der Schall ist überall ziemlich laut und voll. Das Atmungsgeräusch ist überall vesiculär. Rechts vorne unten hört man ziemlich reichlich klingendes, wie Reiben anzuhörendes Rasseln.

Herz: Spitzenstoss 1 Finger ausserhalb der mittleren linksseitigen Clavicularlinie. Relative Dämpfung: Links etwas ausserhalb der linksseitigen mittleren Clavicularlinie, rechts am rechten Sternalrand. Absolute Dämpfung: Linker Sternalrand, 4. Rippe, bis 3 Finger links vom linken Sternalrand. Töne: Lautes systolisches Geräusch an der Spitze, ebenso an der Basis. Zweiter Pulmonalton schwächer als der zweite Aortenton. Zahlreiche Extrasystolen. — Abdomen etwas aufgetrieben, mit reichlich alten Striae.

Leber in der rechten Mammillarlinie zwei Finger unter dem Rippenbogen, in der Mittellinie nicht deutlich abgrenzbar.

Milz: Die Dämpfung beginnt etwas ausserhalb der Mammafalte und reicht bis zwei Finger unterhalb den Rippenbogen. Das ganze linke Hypochondrium und Mesogastrium wird eingenommen von einem grossen, derben, bis drei Finger links vom Nabel reichenden Tumor. Die unterste Partie des Tumors reicht bis in die linke Inguinalgegend. Der Tumor ist bei der Respiration verschieblich, ist von der Lendengegend aus palpierbar und kann bei bimanueller Palpation ballotiert werden. Am freien Rande des Tumors sind mehrere Inzisuren zu fühlen. Das Kolon zieht über die mittleren Partien des Tumors hinweg. — Das Abdomen ist überall weich, nirgends druckempfindlich. — Sämtliche Sehnenreflexe normal.

Urin leicht opak und enthält keinen Zucker. Diazo positiv; Indikan positiv, Urobilin reichlich, ebenso Urobilinogen. Kein Zucker, keine Acetessigsäure. Mikroskopisch enthält er vereinzelte Leukocyten, Blasen- und Plattenepithelien, Schleim und hyaline Zylinder. — Stuhl gelbgrau, dickbreiig, mit einzelnen leicht bluthaltigen Schleimfetzen. Benzidinprobe negativ.

Die Blutuntersuchung ergibt folgendes:

4200 Leukocyten
1,94 Millionen roter Blutkörperchen
49/85 Hämoglobin nach Sahli.

Mikroskopisch: Geringe Polychromasie der roten Blutkörperchen. Einzelne Normoblasten. — In %:

Normoblasten	2,5 %
Myelocyten	1,0 %
Polynukleäre Leukocyten	60,0 %
Lymphocyten	27,0 %
Eosinophile Leukocyten	0,0 %
Markzellen	1,0 %
Mononukleäre Leukocyten	4,5 %
Übergangszellen	4,0 %.

Am 27. X. zunehmendes Ödem beider Füsse, beider Unter- und Oberschenkel: Sehr rapider Kräftezerfall.

Am 28. X. auf beiden Lungen hinten eine zirka 3 Finger breite Zone mit ziemlich rauhem Bronchialatmen (Kompressionsatmen).

Abdomen: In den abhängigen Partien und gegenüber der Symphyse Dämpfung. — Blutbild nicht verändert.

Am 30. X. Allgemeines Befinden wird zusehends schlechter. Patientin schläft fast den ganzen Tag. Harnmenge sehr gering. Der Tumor ist unverändert.

Am 31. X. Somnolenz. Exitus ohne besondere Erscheinungen.

Klinische Diagnose: Perirenaler, maligner Tumor (Milztumor?). — Sekundäre Anämie. Hydrothorax bilateralis.

Die Obduktion wurde nach 40 Stunden vorgenommen und ergab folgenden Befund:

Sektionsprotokoll (Sektion Nr. 551, 1914): Frau K. L., geboren 1858; gestorben am 31. X. 14 um 6.15 nachmittags; seziert am 2. XI. 14 um 10^h vormittags.

Mittelgrosse weibliche Leiche von mässigem Ernährungszustand; Totenstarre ausgebildet, Livores am Rücken reichlich. Pupillen beiderseits gleich, mittelweit. An den Beinen Ödeme. — Subkutanes Fett spärlich, von dunkelgelber Farbe. Pectoralis hellrot, transparent; Mammadrüsenkörper gut entwickelt.

Bauchsitus: Omentum majus ziemlich lang, fettreich; Magen etwas tief. Milz sehr gross, reicht fast handbreit unter dem Rippenbogen nach vorne. Zwerchfell beiderseits im 5. Interkostalraum. Dünndärme wenig gefüllt, Serosa glatt und glänzend. Harnblase wenig gefüllt. Am Uterus ein gestielter, haselnussgrosser Myomknoten. Im kleinen Becken etwa 300 ccm einer klaren serösen Flüssigkeit. — Rippenknorpel asbestartig degeneriert; Sternum unten etwas eingezogen. Lungen wenig retrahiert und kollabiert. Linke Lunge durch strangartige Adhäsionen fixiert; in der linken Pleurahöhle etwa 150 ccm einer klaren, serösen Flüssigkeit. Rechte Lunge an der Spitze leicht verwachsen, im übrigen frei; in der rechten Pleurahöhle etwa 250 ccm derselben Flüssigkeit wie in der linken Pleurahöhle. — Herzbeutel wenig vorliegend, ohne abnorme Flüssigkeit. Herz kräftig, 380 g. Unter dem Epikard vereinzelte kleine Blutungen; Spitze des Herzens vom rechten Ventrikel gebildet. Venöse Ostien für zwei Finger durchgängig; in den Herzhöhlen reichlich flüssiges Blut, Speckhaut und Cruor. Klappen ohne Besonderheiten. Wanddicke links 11 mm, rechts 3 mm; Myokard dunkelbraunrot, transparent. Koronargefässe zart. Trabekeln beidseits abgeplattet. Ventrikel leicht erweitert. Foramen ovale geschlossen. — Im Mediastinum anticum wenig Fettgewebe; kein Thymusrest.

Zunge mit einem geringen grauen Belag. Balgdrüsen und Tonsillae palatinae klein. Weicher Gaumen, Uvula, Pharynx und Ösophagus mit venös hyperämischer Schleimhaut. Larynx und Trachea mit etwas schaumigem Schleim; Schleimhaut ziemlich blutreich. — Schilddrüse etwas vergrössert, blutreich; im linken Unterhorn ein 3 mm messender Kalkknoten. Aorta ascendens und thoracica etwas weit, Intima stellenweise leicht getrübt und verdickt. Lungen von mittlerem Volumen; in den abhängigen Partien ziemlich stark ödematös. Pleura überall glatt und glänzend. Das Gewebe mässig emphysematös, kompressibel; mässig bluthaltig. Cervical- und Bronchialdrüsen meist klein, nur vereinzelte 1—$1^1/_2$ cm messend: auf Schnitt grauweisslich, ohne trüben Saft. Bronchien mit reichlich schaumiger Flüssigkeit. Pulmonalarterien zart.

Milz sehr gross; sie misst 29:9:15 cm und wiegt 2120 g. Die Kapsel ist zart; auf Schnitt: die Pulpa hellbraunrot, ziemlich derb, Follikel undeutlich; Trabekel sichtbar, nicht verbreitert.

Mitten in der Milz liegt ein von der Umgebung sich scharf abhebender, 5—6 cm Durchmesser haltender Knoten von braunroter Farbe, von dessen Zentrum fast radiär lange, schmale, gefässführende Bindegewebssepten ausgehen, zwischen denen ein feinkörniges, graurotes Gewebe liegt. Die ziemlich weiten Gefässlumina verleihen dem Knoten ein schwammiges Aussehen. Abstreifen lässt sich von der Milz wenig klarer Saft.

Nebennieren klein, Rinde schmal, fettarm; Mark postmortal erweicht. — Linke Niere etwas klein; Oberfläche glatt. In der Rinde ein kleines, 4—5 mm messendes, graugelbes Knötchen von guter Transparenz; das Knötchen lässt spärlich trüben Saft abstreifen. a./S. Zeichnung deutlich. Rinde 5—6 mm breit, blass. Gewebe leicht streifig getrübt; Brüchigkeit normal. Nierenbecken ohne Besonderheiten. Vena cava inf. mit flüssigem Blut. Rechte Niere wie die linke, nur ohne Knötchen. Magenschleimhaut glatt, Duodenum gallig verfärbt. Im Darmtraktus die Schleimhaut mässig bluthaltig, Follikel nicht vergrössert.

Leber ist gross, wiegt 3250 g, Kapsel zart, Oberfläche glatt. Auf Schnitt: Gewebe mässig bluthaltig; Zentren der Acini schmal, meist insulär, Peripherie breit, ziemlich trüb; Glissonsche Scheiden nicht verbreitert, Konsistenz des Gewebes etwas herabgesetzt. Gallenblase mit einer geringen Menge zäher, dunkler Galle. Schleimhaut leicht verdickt.

Harnblase und Genitalien zeigen, ausser einem subserösen Myomknochen im Fundus uteri, keine Veränderungen. Mesenterial- und Retroperitonealdrüsen nicht vergrössert; ebenso die Inguinaldrüsen. — Pankreas ohne Besonderheiten. Aorta abdominalis mit schmalen gelben Verdickungen der Intima. Die Beinarterien ohne Veränderungen.

Schädel symmetrisch, Schädeldach dick; Diploe in mittlerer Menge, mässig blutreich; Dura mater von mittlerer Spannung; Durainnenfläche glatt und glänzend. Im Sinus longitudinalis superior reichlich flüssiges Blut, Cruor und Speckhaut. Weiche Häute zart. Basale Gefässe zart; in den Sinus der Schädelbasis reichlich Speckhaut und Cruor. Seitenventrikel wenig erweitert, Ependym zart, glatt; der Liquor klar. Ebenso III. und IV. Ventrikel. Hirnsubstanz wenig durchfeuchtet, etwas blass; im übrigen ohne Veränderungen.

Wirbelkörper mit graurötlichem Mark. Im ersten Lendenwirbel ein runder, kavernös gebauter, grauroter Tumor von 1 cm Durchmesser. — Femur mit nur wenig rotem Mark im oberen Drittel; das übrige Mark ist gelblichweiss.

Pathologisch-anatomische Diagnose:

Chronischer Milztumor.
Kavernom der Milz.
Angioma cavernosum im ersten Lumbalwirbel.

Tumor der linken Niere.
Chronischer Tumor der Leber.
Mässige Anämie.
Geringgradige Herzdilatation.

Für die mikroskopische Untersuchung wurden Gewebsstücke aus den verschiedensten Teilen der Milz und Leber in mehreren Flüssigkeiten fixiert. Neben Formol und Alkohol wurden Stücke eingelegt in Müller-Formol, in 1proz. Osmiumsäure, in Flemmingsches Gemisch. — Die Färbungen wurden vorgenommen teils an Gefrierschnitten, teils an Präparaten, die in Celloidin und in Paraffin eingebettet waren. Neben der Hämalaun-Eosinfärbung wurden noch durchgeführt: die Färbung der kollagenen Fasern nach van Gieson mit der Weigertschen Modifikation, ferner nach Mallory; die elastischen Fasern wurden nach der Weigertschen Elastinfärbung dargestellt; ferner wurden Granulafärbungen nach Zieler und Schridde an Paraffinschnitten von in Müller-Formol fixierten Präparaten vorgenommen. Ausserdem wurde an zahlreichen Formolschnitten die Oxydasereaktion angestellt nach der Methode von Winkler-Schultze; auf phenolophile Granula wurde nach Loele untersucht (α-Naphthol mit Gentianaviolett). Zur Kontrolle der im Osmium und Flemmingschem Gemisch fixierten Schnitte wurde auf Fett untersucht durch Behandlung von Gefrierschnitten mit Osmiumsäure und mit Sudan III. — Der Gehalt an Eisenpigment wurde bestimmt mit der Berlinerblau-Reaktion nach Perls und der Turnbulls-Blaureaktion in der Hueckschen Modifikation. Zur Darstellung des Glykogens wurde die Bestsche Methode verwendet. Endlich wurden die Gitterfasern dargestellt durch die Silberimprägnation nach Maresch-Bielschowsky.

Die mikroskopische Untersuchung ergibt folgende Befunde:

Milz.

Der schwammig aussehende Knoten in der Milz, der bei der makroskopischen Betrachtung scharf von der Umgebung getrennt zu sein scheint, zeigt durch die Lupe gesehen, zackige Konturen. Nirgends ist er von einer Kapsel umgeben. Bald da, bald dort dringt er mit Fortsätzen in das benachbarte Milzgewebe ein. Der schwammige Charakter des Tumors ist bedingt durch mehr oder weniger weite Hohlräume, die vielfach dicht aneinander grenzen, so dass sie nur durch eine schmale Zwischenwand voneinander getrennt sind. Hier und da sieht man zwei oder mehrere konfluierende Hohlräume. Dadurch ist es bedingt, dass die auch sonst schon unregelmässigen, bald runden, bald ovalen Räume ein ganz polymorphes Aussehen gewinnen und vielfach Zacken, Einbuchtungen und Vorsprünge in ihrem Innern aufweisen. Der Inhalt der kavernösen Räume besteht scheinbar aus einer homogenen Masse, welcher auch in vielen Räumen gelbbraunes Pigment beigemengt ist.

Das Gewebe zwischen diesen Hohlräumen ist im Hämalaun-Eosinpräparat meist intensiv blau gefärbt und nur hier und da sieht man ganze Gruppen von Hohlräumen durch rosagefärbte, ziemlich breite Züge faserigen Gewebes abgetrennt. Diese Gewebszüge entsprechen den Milztrabekeln, in denen bald quer- bald mehr schräg getroffene Gefässlumina liegen, die zum grössten Teil keine Zellelemente enthalten.

Das den Knoten unmittelbar umgebende Milzgewebe bietet in der Lupe, abgesehen von den eindringenden Fortsätzen des Tumorknotens, das gleiche Bild wie die übrige Milz. Follikel sind auch bei Lupenvergrösserung nicht zu erkennen. Nur hier und da sieht man um ein hellrosagefärbtes Pünktchen (Arterienwand) einen blaugefärbten, schmalen Zellenring, in dem man den spärlichen Rest eines Lymphknötchens vermuten kann. Die Milzkapsel und die Trabekel sind überall von normaler Breite; die letzteren enthalten überall Gefässe von normaler Weite. Die Pulpa zwischen den Trabekeln ist intensiv gefärbt, fast nirgends pigmenthaltig und lässt keine Partien unterscheiden, die sich von den anderen abheben würden.

Bei mikroskopischer Vergrösserung erkennt man, dass die kavernösen Räume des Tumors von einem einschichtigen Endothelring ausgekleidet sind, dessen Kerne in einem schmalen Streifen eosinroten Protoplasmas liegen, welches eigentlich nur zwischen den einzelnen Kernen zu erkennen ist, als deren dünner Verbindungsfaden. Die Kerne sind zum grössten Teil flach, gestreckt, etwa so lang wie zwei rote Blutkörperchen und so breit wie ein halbes rotes Blutkörperchen; an beiden Enden erscheint der Kern etwas zugespitzt, in der Mitte bald nur wenig, bald stark ins Lumen vorspringend. Wenn auch diese Ringe flacher Endothelzellen fast sämtliche weiten Räume auskleiden, so wird doch die Einheitlichkeit gestört durch einzelne etwas höher werdende, etwa kubische oder sogar zylindrische Endothelzellen, welche, obwohl sie aus dem Ring der flachen Endothelzellen herausragen, dennoch mit ihnen im Zusammenhang bleiben. Ihr Kern ist etwas runder, der Chromatingehalt nur wenig geringer als in den flachen Kernen. Ausserdem sieht man bald nur vereinzelte desquamierte Endothelien im Lumen liegend; bald hebt sich der ganze Endothelbelag von der Gefässwand ab, was auch in Fig. 1 (S. 9) zu sehen ist und was wohl als artifizielles Produkt zu betrachten ist. Das Lumen der weiten Hohlräume ist angefüllt von einem Fibrinnetz mit zahlreichen ausgelaugten roten Blutkörperchen und vereinzelten polynukleären Leukocyten. Daneben findet man in vereinzelten Räumen Zellen, in denen der Protoplasmaleib ziemlich stark gequollen, homogen und der Kern klein, zum Teil fast punktförmig sind. Ferner sieht man auch Riesenzellen von zum Teil enormer Grösse, alles Elemente, die neben anderen Zellen sich auch in den Kapillaren und im Retikulum der Pulpa finden. Sie sollen daher zweckmässigerweise mit den Bestandteilen der Pulpa gemeinsam geschildert werden, zu deren Beschreibung ich nun übergehe:

Mitten im feinen Retikulum der Pulpa liegen zahlreiche, zum Teil ziemlich lange und breite Lumina von 120—200—300 μ. Sie sind teils von einem flachen Endothel ausgekleidet, wie die meisten geschilderten kavernösen Räume. Vielfach aber ist das Endothel kubisch bis kurzzylindrisch. Die Lumina der venösen Blutsinus — denn um diese handelt es sich hier — sind ausgefüllt von zahlreichen, meist dicht nebeneinander liegenden grossen Zellen. Obschon diese Zellen in ihrer Grösse und Form stark variieren, so zeigt sich doch bei genauer Durchsuchung, dass der weitaus grösste Teil der Zellen gross, rund und von der Dimension etwa zweier roter Blutkörperchen ist. Ihr Durchmesser beträgt

durchschnittlich 8—12 μ. Der Kern nimmt fast den ganzen Zelleib ein und ist nur von einem schmalen, aber deutlich sichtbaren Protoplasmasaum umgeben. Der Kern ist meist schön rund, bläschenförmig, im ganzen wenig chromatinhaltig. Überall trennt ihn eine scharfe, dunkel gefärbte Membran vom Protoplasmaleib; im zarten Chromatingerüst der meisten Kerne kann man bald eine, bald mehrere dichtere punktförmige Chromatinanhäufungen sehen, die man als Nukleolen deuten muss. Das Protoplasma färbt sich mässig intensiv mit Eosin und lässt meist eine zarte Struktur erkennen. Auffallend ist, dass in manchen Kapillaren einzelne durch ihre Höhe sich auszeichnende Kerne rund sind, eine bläschenförmige Struktur ihres Chromatins mit Nukleolen zeigen und im ganzen in Grösse und Form die weitgehendste Ähnlichkeit mit den oben beschriebenen, die Mehrzahl der Pulpaelemente darstellenden Zellen aufweisen; ja manchmal kann erst nach längerer Betrachtung aus dem Zusammenhang mit den übrigen Endothelzellen ihre Zugehörigkeit zu denselben erkannt werden. Hier und da sieht man das eine Ende einer ins Lumen vorspringenden Zelle stark verjüngt und nur diesen Fortsatz mit der Kapillarwand im Zusammenhang stehen. Der

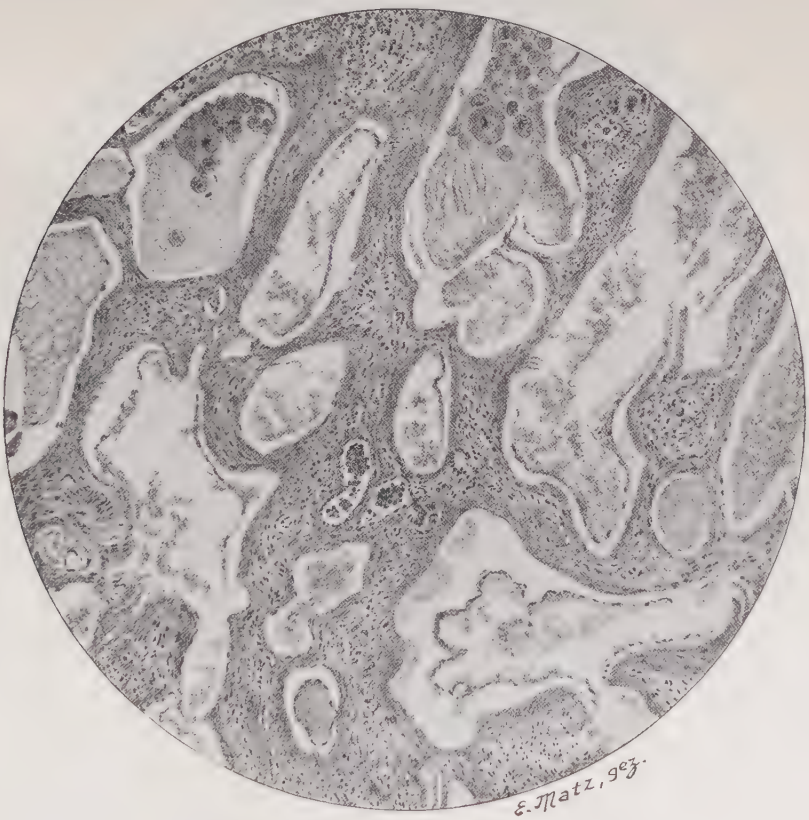

Fig. 1.

Kavernom der Milz.

Leitz Okular 3, Objektiv 3.

In den weiten Hohlräumen zum Teil abgehobenes Endothel, zum Teil stark gequollene, desquamierte Endothelzellen. Zwischen den Hohlräumen die Pulpa mit zwei venösen Sinus.

Rest der Pulpaelemente wird gebildet von Zellen, deren Kerne hier und da ovoid, bald mit einer Einkerbung, bald mit mehreren Einbuchtungen versehen, mitunter auch ziemlich stark zerklüftet sind. Diese Kerne leiten uns nun über zu den, übrigens bei weitem viel selteneren, sehr grossen Zellen von 30—60 μ, von oft nur wenig unregelmässiger, vielfach aber ganz bizarrer Form. Das Protoplasma dieser Zellen ist meist ziemlich intensiv mit Eosin färbbar, leuchtendrot, oft schollig. Im Protoplasma liegt oft nur ein Kern von mannigfacher Form, gewöhnlich nicht mehr als die Hälfte des Zelleibes einnehmend; meist aber liegen in einer Zelle mehrere, zum Teil sehr kleine dunkelgefärbte Kernstücke, deren Anzahl bis 20 und mehr betragen kann. Die kleinsten davon sind von runder Form, liegen dicht nebeneinander; und es scheint bei Benutzung der Mikrometerschraube, dass sie nur eine runde, dunkle, ringförmige Kontur haben, während das Innere von einer Vakuole dargestellt wird, die gar nicht gefärbt ist. Auffallend ist auch, dass man hier und da, besonders in der

Fig. 2.

Milz ausserhalb des Kavernoms.

Leitz Okular 6, Objektiv 3.

In den zahlreichen venösen Sinus und im Retikulum die grossen runden Zellen und reichlich Riesenzellen.

Nähe mehrerer solcher Zellen nur einen eosinroten scholligen Protoplasmaklumpen sieht, der gar keinen Kern mehr einschliesst. Dieser Befund, sowie auch die Form und die Grösse der eben beschriebenen Kernstücke deuten doch wohl darauf hin, dass es sich hier um Zellen handelt, die in Degeneration begriffen sind. — Im Gegensatz zu diesen bizarren Zellen grosser Dimensionen sieht man in den Kapillaren manche Zellen, die fast so gross sind, wie die zahlreichen runden, die aber im Gegensatz zu diesen nur einen kleinen, zum Teil exzentrisch gelegenen Kern und ein intensiv färbbares, eosinrotes Protoplasma haben. Ausserdem finden sich hier kleine Zellen mit kaum sichtbarem Protoplasma und einem dunklen, runden Kern, ganz von der Form der kleinen Lymphocyten. Hier und da sieht man auch polynukleäre Leukocyten, darunter vereinzelte eosinophile.

Alle diese Zellelemente finden sich zum Teil auch in den kavernösen Räumen des Tumors, vornehmlich aber in den zahlreichen weiten Kapillaren, Venen und in dem Retikulum der Pulpa. Nur sieht man hier viel seltener die sehr grossen Zellen mit den zahlreichen Kernstücken. — Stellenweise sind die Zellen so dicht beieinander, dass man nicht mit Bestimmtheit erkennen kann, ob die eine oder die andere Zelle in einem Gefäss liegt oder im Retikulum zwischen den Gefässkapillaren.

Ein innigerer Zusammenhang, eine Verflechtung zwischen den einzelnen Zellen lässt sich, wenigstens bei den Hämalaun-Eosinschnitten, nirgends mit Sicherheit angeben, auch dort nicht, wo die Zellen sehr dicht beieinander liegen. — Doch besser lässt sich dies, wie auch überhaupt die bindegewebigen Bestandteile der Pulpa an Präparaten untersuchen, die zu diesem Zwecke nach van Gieson mit der Weigertschen Eisenhämatoxylin-Vorfärbung behandelt wurden, sowie an Mallory-Präparaten und an den nach Maresch-Bielschowsky dargestellten Gitterfasern:

Wir sehen im kavernösen Knoten die schon bei der Hämalaun-Eosinfärbung erkennbaren, breiteren, zum Teil etwas lockeren bindegewebigen Balken, welche den Tumorknoten in mehrere Lappen trennen. Nur sieht man hier, beispielsweise an van Gieson-Schnitten, viel deutlicher, wie von jenen Balken aus zwischen die einzelnen Hohlräume feine, leicht gewellte Fasern ziehen und sie zirkulär umkreisen. Um die schmalen Gefässe der Pulpa verläuft ebenfalls eine deutlich rot gefärbte, zarte Faser. Im Retikulum der Pulpa sieht man auch feinste Fäserchen, welche Zellreihen und -gruppen einschnüren. Die in den kavernösen Räumen und in den schmäleren Pulpakapillaren liegenden Zellen sind nirgends mit bindegewebigen Zügen in Berührung. — Die Mallory-Präparate zeigen die gleichen Verhältnisse, nur tritt hier der Reichtum an kollagenen Fasern noch deutlicher hervor.

Die Bielschowsky-Präparate ergeben, dass die ganze Milz von einem dichten Netz feinster, schwarz gefärbter Fasern durchzogen ist. Die Maschen des Fasernnetzes sind eng; meist eckig, selten rundlich; sie sind nur wenig weiter als die einzelnen Zellen, welche von den Fasern umsponnen werden. An den Ecken, die durch Zusammentreffen je zweier Gitterfasern zustande kommen, bildet sich eine kleine Verdickung. Vielfach splittert sich von der Wand einer Masche ein schmaler, leistenartiger Vorsprung ab, geht ins Innere der Masche, an die Zelle herantretend, so dass diese wie eine Traube am Stiel daran aufgehängt zu sein scheint. — In den kleineren und grösseren Trabekeln liegen zahlreiche, wellig verlaufende, lange, parallele Fasern, die sich nicht schwarz, sondern braun färben.

Die verschiedenen Reaktionen und Färbungen, die zur Feststellung der Eigenschaften der zahlreichen Zellen ausgeführt wurden, ergaben folgende Resultate:

Die Oxydasereaktion nach Winkler-Schultze und die nach Loele ausgeführte Reaktion auf phenolophile Granula ergaben übereinstimmende Resultate: Es fanden sich in der Milz manche Zellen, welche um den Kern herum angeordnete, im Protoplasma liegende, bläulich-schwarz gefärbte Granula zeigten. Im ganzen gab es deren kaum eine grössere Zahl als in normalen Milzen, an denen diese Reaktion zur Kontrolle vorgenommen wurde.

Eine gewisse Bedeutung hat in unserem Fall natürlich ein etwaiger Befund von Granulis, die in nach Zieler und Schridde gefärbten Schnitten darstellbar wären. Es zeigten aber nur wenige Zellen färbbare Granula, von denen die eosinophilen recht deutlich waren. Die zahlreichen, grossen, runden Zellen enthielten sie nicht.

Mit Osmium und Sudan III gefärbte Schnitte, sowie in Osmiumsäure und Flemmingscher Lösung fixierte Präparate führten zum gleichen Ergebnis: Nirgends sieht man in der Milz Fettröpfchen. Auch die grossen Riesenzellen enthalten kein Fett.

Der Gehalt an Eisenpigment ist mässig gross und übertrifft kaum das normale Mass. Das Pigment liegt sowohl in Zellen, die sich zwischen den kavernösen Räumen und in der übrigen Pulpa, als auch zwischen den Gewebsfasern finden.

Die Färbung nach Best auf Glykogen ergab in der Milz einen völlig negativen Befund.

Leber.

An der Leber lässt sich bei Lupenvergrösserung nur wenig Strukturelles unterscheiden. Es fällt allerdings hier schon auf, dass überall schlecht färbbare, im Hämalaun-Eosinschnitt graurosa aussehende Gewebspartien mit schön blau und rot gefärbten abwechseln. Bald sind die schlecht tingierten Partien in der Peripherie eines Acinus, bald im Zentrum. Ausserdem erkennt man jetzt schon zwischen den Leberzellbalken sowohl der gut färbbaren als auch der blassen Gewebsteile reichliche schmale Kanäle, die dichte Anhäufungen von blau gefärbtem Gewebe enthalten. — In einzelnen Schnitten sieht man, zum Teil neben grösseren Venen, etwa $^1/_2$ mm Durchmesser haltende, mit Blut gefüllte weitmaschige Gebilde, die schon bei dieser Vergrösserung als Kavernom imponieren.

Auch die mikroskopische Betrachtung der Leberschnitte lässt keine Gesetzmässigkeit erkennen über die Verteilung der nur schlecht tingierten Gewebspartien. Bald sind sie insulär, bald aber konfluieren mehrere solcher Herde. Sie unterscheiden sich im übrigen von den gut färbbaren Gewebsteilen nur durch die geringere Breite ihrer Leberzellbalken und durch den grösseren Gehalt der Leberzellen an gelbgrünem Pigment und an Fettröpfchen. Der sonstige Bau der Leber ist überall fast der gleiche. Überall sieht man zwischen den mehr oder weniger schmalen Leberzellbalken die Gefässkapillaren dicht mit Zellen gefüllt. Die Kapillaren sind erweitert, gekrümmt, ausgebuchtet. Die Gefässkapillaren zeigen nicht immer eine deutliche Auskleidung mit Endothel; und auch dort, wo diese zu sehen ist, liegen zwei oder drei flache Endothelkerne in wenig Protoplasma eingebettet. Hie und da zeigen die Endothelzellen die Form eines drei- oder vierstrahligen Sternes. — Der Inhalt dieser erweiterten Hohlräume wird zum grössten Teil von grossen, runden Zellen dargestellt, die einen schmalen Protoplasmasaum und einen grossen, hellen, runden Kern haben. Es handelt sich um Zellen, die vollständig denen entsprechen, die schon bei der Milz beschrieben wurden, wo sie ebenfalls die grosse Mehrzahl bildeten. — Ferner

liegen hier in den Hohlräumen Zellen mit kleinerem Kern und eosinrotem Protoplasma. Ebenso findet man hier wie in den Milzkapillaren Lymphocyten, Leukocyten; kurzum die gleichen Zellelemente wie in der Milz. Nur ist hier der Gehalt an roten Blutkörperchen, die meist ausgelaugt sind, etwas höher, ebenso ist der Gehalt an Lymphocyten und Leukocyten etwas grösser. Besonders hervorzuheben ist aber der grössere Reichtum an polymorphen, immensen Zellen mit scholligem Protoplasma, das sich vielfach im Hämalaun-Eosinpräparat dunkelviolettblau färbt, und in dem eine meist unförmliche Kernmasse liegt, aus vielen runden und zackigen Kernstücken und Bröckeln bestehend. — Hie und da sieht man neben diesen im Lumen liegenden Zellen sehr lang gestreckte, meist halbmondförmig sich um die Flächen einer Leberzelle krümmende Zellen mit stark tingiertem Protoplasmaleib und Kern. Vielfach findet man auch Übergänge zwischen nur wenig gequollenen, ebenfalls an die Leberzellen angeschmiegten Endothelzellen zu sehr stark vergrösserten und manchmal sich über zwei und mehr Leberzellen erstreckenden Kernmassen. — Die sehr grossen Zellen sind dort besonders zahlreich, wo die Leberzellen die grösste Alteration aufweisen.

Was das Kavernom betrifft, so besteht es aus mässig weiten Räumen, die eine kernarme Bindegewebswand aufweisen, welche von einem ziemlich flachen,

Fig. 3.
Schnitt durch das Leberkavernom.
Leitz Okular 6, Objektiv 3.

hie und da niedrigkubischen Endothel bedeckt ist. In den Hohlräumen liegen neben roten Blutkörperchen gelbbrauner Blutfarbstoff und hin und wieder eine desquamierte Endothelzelle.

Schnitte, die nach van Gieson und Mallory gefärbt wurden, zeigen, dass von den Glissonschen Scheiden aus schmale bindegewebige Lamellen mit mehreren gewellten Fasern in die Leberläppchen ziehen, sich dort zwischen den Leberzellbalken aufsplittern und bald kaum sichtbar werden. Dort aber, wo man sie deutlich sieht, erkennt man, dass sie zwischen den Leberzellen und den die Gefässkapillaren ausfüllenden Elementen liegen; und vielfach trennen sie die oben beschriebenen Riesenzellen von den daneben liegenden Leberzellen. Übrigens färben sich im van Giesonschnitt die Kerne der Leberzellen bedeutend blasser als die anderen Kerne, was sehr dazu beiträgt, die beiden Zellarten von einander zu unterscheiden. — Auch in der Leber zeigen die Malloryschnitte, nur deutlicher und bestimmter, die bei der van Giesonfärbung erkennbaren Verhältnisse.

Die Imprägnation mit Silber nach Maresch-Bielschowsky zeigt auch hier einen grossen Reichtum an schwarz imprägnierten Fasern. Man sieht sie in den einzelnen Läppchen entlang den Leberzellbalken verlaufen, sich dann aufsplittern, zwischen die einzelnen Zellen eindringen, vielfach auch die Leberzellen einhüllend. Die Fasern gehen oft von einem Punkte aus und verlaufen dann, sich öfters mit andern Fasern kreuzend. So entsteht eine Art Körbchen um jede Leberzelle herum. Nirgends dringen sie in die Kapillaren und deren Elemente ein; die letzteren liegen vielmehr frei in den Gefässen und heben sich gerade dadurch von den Leberzellen ab.

Was die grösseren Gefässe und die Glissonschen Scheiden betrifft, so enthalten einige Venae hepaticae die gleichen zelligen Elemente wie die Kapillaren. In den Glissonschen Scheiden findet man hie und da etwas Lymphocyteninfiltration.

Mit Osmium und mit Sudan III behandelte Leberschnitte ergeben die gleichen Resultate: Man sieht eine ausgedehnte Ablagerung von Fett in Form grosser und kleiner Fettropfen in den Leberzellen, besonders reichlich in den Partien, wo die Leberzellbalken schmal sind und sich mit Hämalaun-Eosin schlecht färbten. Fast nirgends aber sieht man Fett in den Zellen, die in den Gefässkapillaren liegen. Nur die sehr grossen Zellen mit den zahlreichen Kernen zeigen im Osmiumschnitt vereinzelte schwarze Tröpfchen.

Glykogen findet sich sehr reichlich in den Leberzellen, die manchmal ganz überdeckt sind von feinen und gröberen Glykogentröpfchen. Übereinstimmend aber mit dem Befund in der Milz zeigen die in den Gefässen liegenden Zellen kein Glykogen, wenn man von vereinzelten aus den Leberzellen eingeschwemmten Tröpfchen absieht.

Die Resultate der Oxydasereaktion stimmen ebenfalls mit denen überein, die sich bei der Milz erheben liessen. Auch hier sieht man Verhältnisse, die ganz den normalen entsprechen; man sieht demnach höchst selten einzelne Zellen, die positive Reaktion geben. Ebenso deckt sich der fast negative Befund an Granula in den nach Schridde und Zieler gefärbten Schnitten.

Der Gehalt der Leber an Hämosiderin ist bedeutend geringer als in der Milz. Man sieht nur vereinzelte Zellen mit bläulichgrün färbbaren Pigmentkörnchen. Diese Zellen scheinen meist Endothelzellen zu sein.

Wirbelkörper.

Sowohl die Lupenvergrösserung als auch die mikroskopische Betrachtung lassen im Knochengewebe keine Besonderheiten erkennen. Die Knochenbalken sind von mittlerer Breite, überall gut färbbar. Zwischen den Knochenbälkchen liegt das Mark mit mässig vielen Fettzellen, um die herum sich das Retikulum ausspinnt mit zahlreichen bald spindeligen, bald mehr polygonalen Zellen, die mehr oder weniger deutliche Protoplasmaausläufer zeigen. In den Maschen des Retikulum liegen viele Zellen eingestreut von der mannigfachsten Form und Grösse. Alle Zellen aber gehören zu den normalerweise im roten Knochenmark anzutreffenden Elementen. Neben den zahlreichen kernlosen roten Blutkörperchen findet man viele ebenso kleine Zellen mit einem ziemlich dunklen Kern, um den herum kein Protoplasma zu sehen ist, und die man als Lymphocyten ansprechen muss. Ferner erkennt man gelappte, hufeisenförmige Kerne, die in einem ziemlich breiten Protoplasmaleib liegen, der meist mässig intensiv gefärbt, vielfach aber leuchtend eosinrot ist; hie und da auch mit deutlich erkennbaren, eosinroten, groben Granulationen. Auch finden sich kernhaltige Blutkörperchen, deren Protoplasma wie das der Erythrocyten gefärbt ist und die als Normoblasten aufgefasst werden müssen. Selten stösst man auf grössere runde Zellen mit grossem, ebenfalls rundem, hellem, bläschenförmigem Kern, der auch hie und da etwas dunkler und chromatinreicher ist. Mässig häufig finden sich Riesenzellen mit mehreren pyknotischen Kernstücken. Diesen, als Megakaryocyten zu deutenden Zellen sind noch Riesenzellen gegenüberzustellen, die dicht an die Knochenbälkchen gelagert sind und mehrere runde, bläschenförmige Kerne mit schöner Struktur aufweisen und Osteoklasten sind. Nirgends aber sind hier die Zellen zu sehen, die in so grosser Zahl in der Milz und der Leber auftreten.

Bei der Beschreibung des Knochenmarkes verdient auch noch das im Sektionsprotokoll schon angeführte Kavernom des 1. Lumbalwirbels besonders erwähnt zu werden. Es wird von zahlreichen Hohlräumen gebildet, die sowohl im Querschnitt, als auch in den Schräg- und Längsschnitten Ausbuchtungen und Einschnürungen zeigen und nur selten rund sind. Die Hohlräume sind von einem flachen Endothel ausgekleidet, das von einer Adventitia umgeben ist. Sie sind zum grössten Teil mit Blut prall gefüllt. Zwischen den Hohlräumen liegen Fettzellen und nur selten Knochenbälkchen (Fig. 4, S. 16). Erst gegen die Peripherie des Knotens werden die Knochenbälkchen zahlreicher; man sieht da hin und wieder einen mit Blut gefüllten Hohlraum, der in einer Nische eines Knochenbälkchens liegt. Hier beginnt auch das Knochenmark zellreicher zu werden; der Knochen wie das Mark bekommen das gleiche Aussehen wie in den übrigen Wirbeln.

Lymphdrüsen.

Bei der Untersuchung der Lymphdrüsen fällt es auf, dass das lymphadenoide Gewebe nicht in runden Follikeln angeordnet ist, sondern in mehr unregelmässigen, länglichen Zellhaufen und Zügen. Dazwischen ziehen breite Streifen meist hyalinen Bindegewebes mit verdickten Gefässwänden. Die Drüsenkapsel ist ebenfalls ziemlich dick und besteht aus lockerem zellarmem Bindegewebe. Die Elemente des lymphadenoiden Gewebes zeigen gar keine Besonderheiten.

Die Lymphsinus weisen meist ziemlich stark gequollene Endothelien auf mit sehr blassem Kern. In den Lymphsinus sind auch vereinzelte Zellen anzutreffen mit kleinem exzentrisch liegenden Kern von Radspeichenform und mit ziemlich grossem Protoplasmaleib; hie und da auch eine eosinophile Zelle. Die Blutgefässe der bindegewebigen Septen enthalten meist nur rote Blutkörperchen, hie und da auch einen oder zwei Leukocyten.

Grössere Zellen vom Typus der in der Milz und Leber gefundenen Elemente lassen sich in keiner Lymphdrüse nachweisen.

Nieren.

Die Glomeruli sind fast durchwegs gut ausgebildet, die Kapsel nicht verdickt; nur vereinzelte hyaline Glomeruli sind zu sehen. Auch die Tubuli contorti zeigen keine Besonderheiten; nur hie und da enthält das Epithel kleine Vakuolen, die im Sudan- und Osmiumpräparat sich als Fettkügelchen herausstellen. Viel mehr Fett ist in den Epithelien der Tubuli recti enthalten.

Fig. 4.
Kavernom des Wirbels.
Leitz Okular 1, Objektiv 2.
Zwischen den kavernösen Räumen Fettgewebe und einzelne Knochenbälkchen. Die prall mit roten Blutkörperchen gefüllten Hohlräume von einem flachen Endothel ausgekleidet.

Ausserdem liegen in vereinzelten geraden Kanälchen hyaline Zylinder. Die Blutgefässe zeigen leicht verdickte Wände und enthalten ausser Blutserum, sowie vereinzelten roten und weissen Blutkörperchen keine besonderen Zellen. Das Interstitium, das stellenweise etwas verbreitert und mit wenigen Lymphocyten infiltriert ist, enthält ebenfalls keine besonderen Elemente. Der im Sektionsprotokoll verzeichnete kleine Knoten der Nierenrinde besteht aus reichlich kleinen und mittelgrossen Spindelzellen mit einem hellen spindelförmigen, hie und da auch stäbchenförmigen Kern. Dazwischen meist kurze Fasern; im Gewebe vereinzelte, feinere Gefässe mit deutlicher Adventitia.

Zusammenfassung.

Es handelt sich um eine 56jährige Frau, bei der schon in ihrer Jugend ein Arzt einen Milztumor diagnostiziert hatte. Stärkere Beschwerden, die die Patientin im Bereich des Milztumors als Druck und Gefühl der Schwere beschreibt, bestehen seit 8 Jahren. Bei ihrem Spitaleintritt war klinisch als wesentlichster Befund ein grosser Tumor der Milzgegend festgestellt. Das Blutbild entsprach einer einfachen Anämie (49/85 Hämoglobin; 1,94 Millionen Erythrocyten, 4200 Leukocyten) und zeigte nur wenige abnorme Zellen. Nach dem Spitaleintritt verfielen die Kräfte der Patientin immer mehr und schon nach 8 Tagen erfolgte der Tod unter zunehmenden Ödemen. Die Sektion, die aus äusseren Gründen erst nach etwa 40 Stunden vorgenommen werden konnte, ergab eine mässig ausgesprochene Anämie und als auffälligsten Befund eine sehr grosse Milz, in deren Mitte ein 5—6 cm Durchmesser haltender, kavernöser braunroter Knoten sass. Ferner fand sich im 1. Lumbalwirbel ebenfalls ein kleiner 1 cm Durchmesser haltender kavernöser Knoten. Im übrigen aber wies das Knochenmark in den Wirbeln und in beiden Oberschenkeln und den Rippen keine Besonderheiten auf. Ebenso waren die Lymphdrüsen nirgends vergrössert. Ein Thymusrest fand sich nicht mehr. Die Leber war stark vergrössert und liess ausser etwas Stauung und Verfettung keine makroskopisch sichtbaren Veränderungen erkennen.

Die mikroskopische Untersuchung ergab nun sehr interessante Resultate: Der Milzknoten stellt ein typisches kavernöses Hämangiom dar. Das übrige Milzgewebe zeigt nur sehr spärliche Reste von Lymphknötchen; die Pulpa enthält zahlreiche leicht erweiterte Milzsinus, deren Endothel zum Teil kubisch bis kurz zylindrisch ist. Der Inhalt dieser Gefässe wird zum weitaus grössten Teil dargestellt von grossen, runden Zellen mit einem schmalen Protoplasmasaum und einem grossen zart strukturierten, hellen Kern, in dem ein oder mehrere Kernkörperchen liegen. Neben diesen Zellen finden sich sehr grosse, ein- oder mehrkernige, riesenzellartige Elemente, sowie auch vereinzelte granulierte

Zellen, darunter einzelne eosinophile. Alle diese Zellen finden sich auch im Retikulum der Pulpa, nur sind hier die Riesenzellen sehr selten. Ganz überraschend war das Bild, welches die Leber bot: Abgesehen von einem kleinen Kavernom vom gewöhnlichen Typus der so häufigen Leberkavernome, verblüffen hier die weiten intraacinösen Gefässräume, welche meist prall gefüllt sind mit genau den gleichen Zellen, wie sie sich in den venösen Blutsinus finden. Nur sind hier die Riesenzellen zahlreicher und fast bizarrer als in der Milz, und dann sind auch die kleineren rundlichen Zellen mit dunklem Kern reichlicher vertreten. Ferner sticht hier die starke Wucherung des Endothels hervor, das hie und da sich von der Unterlage ablöst und teilweise oder ganz im Lumen liegt. Diese Zellen der Milz und der Leber geben nur ganz vereinzelt die Oxydasereaktion und zeigen keine Granula auch in den mit speziellen Blutfärbungsmethoden behandelten Schnitten, wobei allerdings stets berücksichtigt werden muss, dass die Sektion recht spät vorgenommen werden konnte. Die Lymphdrüsen zeigen ausser Verbreiterung und Hyalinisierung der bindegewebigen Septen keine Besonderheiten. Ebensowenig ist das Knochenmark verändert. Das Kavernom des 1. Lendenwirbels erweist sich als aus zahlreichen unregelmässigen, weiten Gefässen bestehend, die mit Blut gefüllt sind und von einem flachen Endothel ausgekleidet werden. Die Nieren enthalten ebenfalls keine besonderen Zellen. Ein 1 cm grosser Knoten in der Niere erweist sich als ein Fibrom.

Indem ich nun zur Deutung der erhobenen Befunde übergehe, nehme ich diejenigen Veränderungen vorweg, welche uns nur kurz beschäftigen sollen. Ich meine die grossen kavernösen Milzknoten, sowie die Kavernome der Leber und des Wirbels. Es soll hier schon bemerkt werden, dass diesen Gebilden, wenn schon sie nebensächlich zu sein scheinen, später, bei der Beurteilung der Hauptveränderung, eine gewisse Bedeutung zukommen wird.

Der Knoten in der Milz, der zu ihrer Vergrösserung wesentlich beigetragen hat, besteht aus weiten, vielfach ausgebuchteten, konfluierenden Hohlräumen mit flachem Endothel und einer bindegewebigen Wand. Es handelt sich also hier um weite Venensinus der Milz. — Schauen wir uns in der Literatur über Gefässgeschwülste in der Milz um, so finden wir unter den ältesten Fällen einen von Langhans im Jahre 1879 beschriebenen Fall, den er als «pulsierende kavernöse Geschwulst der Milz» bezeichnete. Der pulsierende Charakter ist sekundär entstanden durch das Platzen des Kavernoms infolge eines Trauma. Das Kavernom sah bei der Sektion folgendermassen aus: ein feinmaschiges, zum Teil

auch grobmaschiges Netz drehrunder bindegewebiger Balken, die von einem flachen «Epithel», ähnlich dem Epithel der Blutgefässe, überzogen waren und somit weite Bluträume zwischen sich schlossen. In diesen Blutbahnen fand sich leicht abspülbares Blut. Neben diesen kavernösen Bluträumen war sehr bemerkenswert eine starke Wucherung des Endothels der venösen Kapillaren in dem die Bluträume umgebenden Milzgewebe; ferner zerfiel in der äusseren Tumorzone das Gewebe in drehrunde Balken. Eben auf jene Endothelwucherung führt Langhans die Entstehung des Kavernoms zurück, indem er annimmt, dass durch die Endothelwucherung die Gefässe sich erweitern und zugleich neue Gefässe gebildet werden, welche das Gewebe in drehrunde Balken trennen. — Genau die gleichen Bilder, wie in der Milz, waren auch in der Leber zu sehen; Langhans betrachtet den Prozess hier als metastatisch.

In die gleiche Kategorie gehört ein von den vier von Theile beschriebenen Milzkavernomen. Auch hier setzte der Milztumor Metastasen und zwar in die Lunge und die Leber. Neben den angiomatösen Partien fanden sich reichlich Stellen vom Bau eines Spindelzellensarkoms. Die Gefässgeschwulst deutet Theile als Produkt des Wachstums einer fehlerhaften Gefässkeimanlage in der Milz; die sarkomatösen Partien als anaplastische, wenig differenzierte Angioblasten. Er bezeichnet daher auch den Tumor als Angiosarkom.

Auch Jores teilte einen Fall eines sarkomatösen Angioms mit. Er führt die sarkomatösen Partien ebenfalls wie Theile auf das Wachstum undifferenzierter Angioblasten zurück.

Ferner berichtet Golovin-Ammon über ein sehr ähnlich gebautes «sarkomatöses Angiom der Milz».

Zum gleichen Typus gehört auch der von Martin beobachtete Knoten in der Milz mit bald schwammigen, bald kompakten Partien. Er bezeichnet die Geschwulst allerdings bloss mit dem Namen Angiom.

Als letzter Fall von Kombination angiomatöser Partien mit soliden Strängen ist noch der von Ernst auf der Strassburger Tagung der deutschen pathologischen Gesellschaft mitgeteilte zu erwähnen. Es handelt sich um eine Angiomatosis der Milz, Leber und Haut eines $2^1/_2$ Monate alten Kindes, wobei neben den angiomatösen Partien solide Sprossen sich finden, die von Gefässendothelien ausgehen. Der Fall zeigt ausserdem noch andere Eigentümlichkeiten (die später von Falkowski beschrieben und publiziert wurden), welche uns weiter unten aus anderen Gründen beschäftigen werden. Hier sei nur noch

gesagt, dass auch Ernst die Erkrankung auf eine Entwicklungsstörung zurückführt.

Gegenüber dieser Gruppe von Milzkavernomen sind die Fälle zu stellen, in denen keine soliden Zellsprossungen beobachtet wurden. Hier ist, abgesehen von den nur kurz beschriebenen Fällen von Förster, Billroth und anderen älteren Autoren in erster Linie die von Hans Albrecht publizierte Milz zu nennen, in der sich bei der Sektion als Nebenbefund an mehreren Stellen Knötchen fanden, die aus kavernösen Hohlräumen gebaut waren. Die Hohlräume waren im Zusammenhang mit den Billrothschen Venen und trugen ein ziemlich hohes Endothel. Auf der 7. Tagung der deutschen pathologischen Gesellschaft führte Eugen Albrecht in seinem Vortrage über Hamartome diesen Fall als Beispiel eines typischen Hamartoms an, und auch Hans Albrecht selbst kommt zum Schlusse, dass in anbetracht des Zusammenhanges der kavernösen Räume mit den Pulparäumen und in anbetracht ihrer grossen Ähnlichkeit mit den letzteren, es sich bei ihm um ein Hamartom handelt. Er betrachtet diese Kavernome als den Kavernomen der Leber entsprechend.

Vorher schon hat Moltrecht ein Kavernom in einer 3150 g schweren Milz publiziert. Der Tumor bestand aus vielfach kommunizierenden Hohlräumen, die mit einem einschichtigen Endothel bekleidet und mit Blut gefüllt sind. Über die Genese des Tumors spricht er sich gar nicht aus. Bemerkenswert ist in seinem Fall, dass aus dem Sektionsprotokoll zu ersehen ist, dass die Leber «zahlreiche Telangiektasien» aufweist.

Bedeutend ausführlicher beschreibt Elisabeth v. Benckendorff ein Milzangiom aus dem Berner Institut. Auch hier liegen weite Gefässe vor, die mit langgestreckten Endothelzellen bekleidet sind. In den Gefässen findet sich Blut und Hyalin; das Hyalin leitet sie von den roten Blutkörperchen ab. Nachdem sie die verschiedenen Möglichkeiten der Deutung der Geschwulst erwogen hat, kommt sie zum Schlusse, dass sich für ihren Fall am besten der Begriff des Kavernoms verwenden lässt.

An die Mitteilung Eugen Albrechts über Hamartome anschliessend, hat Trappe eine Anzahl solcher Bildungen untersucht und mitgeteilt, darunter auch einen Fall von Milzkavernom, bei dem er die grösste Ähnlichkeit mit dem von Hans Albrecht publizierten findet. Die Gründe Hans Albrechts noch vermehrend, kommt auch er zum Schlusse, dass es sich bei ihren Fällen um eine «organische Einfügung des Tumors in das Ganze» handelt, und dass die Veränderung als Hamartom zu bezeichnen ist.

Als eine der neuesten Mitteilungen über Gefässneubildungen der Milz ist die von Fajans gebrachte anzuführen. Sie bezeichnet allerdings die Veränderung als «multiple herdförmige Ektasien der Venensinus in der Milz». Sie schliesst in ihrem Fall ein «Vitium primae formationis» aus, denn die Veränderung betreffe bloss die Milz und nicht auch andere Organe, ferner seien die Herde im ganzen Milzgewebe verstreut und ungleichmässig. Sie schliesst jedoch die Möglichkeit einer Fehlbildung nicht völlig aus. — Gegen Neoplasma spricht das Fehlen irgend welcher Proliferationsvorgänge. Sie kommt daher zum Schluss, es handle sich um Phlebektasien der Milzvenen Billroths. Eine Ätiologie der Ausweitung kann Fajans aber nicht finden.

Zum Schluss erwähne ich noch als neuesten veröffentlichten Fall die von Anzilotti auf der letzten Tagung der italienischen Gesellschaft für Pathologie mitgeteilten Angiome einer Milz. Die zahlreichen Angiome der operativ entfernten Milz führten zur Atrophie der Pulpa. Der Bau der Gefässwände war der der gewöhnlichen angiomatösen Neubildungen. Anzilotti führt die Neubildung auf eine Entwicklungsstörung zurück. (Leider war mir seine ausführliche Darstellung nicht zugänglich; ich musste mich auf das im Zentralblatt für Pathologie erschienene Referat von Prof. Barbacci beschränken).

Wenn ich jetzt den von mir beschriebenen Milzknoten in die Reihe der aufgezählten angiomatösen Veränderungen einordne, so kommt die erste Gruppe gar nicht in Betracht. Er muss vielmehr zu den typischen einfach kavernösen Angiomen der Milz gezählt werden. Ich bezeichne, wie Trappe und Hans Albrecht es in ihren Fällen taten, den Tumor als ein Hamartom.

Was das Leberkavernom betrifft, so brauche ich wohl kaum näher darauf einzugehen. Das Vorkommen der Leberkavernome ist so häufig, dass es kaum verdienen würde, hier besonders erwähnt zu werden, wenn nicht das Zusammentreffen des Leberkavernoms in unserem Fall mit Kavernomen anderer Organe seine Erscheinung bedeutsamer machen würde. Ich will feststellen, dass es sich hier nicht um Kapillarektasien handelt, auch nicht um Gefässgeschwülste mit Bildung von soliden Endothelsprossen, wie sie von Roggenbau beschrieben wurden. Es handelt sich vielmehr um die häufigen Leberkavernome, die man allgemein als Hamartome auffasst.

So selten die grösseren, publizierten Milzkavernome auch sind — was übrigens aus der obigen Zusammenstellung hervorgeht, die doch fast sämtliche seit 1879 veröffentlichte Fälle enthält —, so sind die

Wirbelkavernome noch seltener. Bis jetzt sind nur fünf bekannt gegeben.

Ein Fall wird von Virchow erwähnt, der bei einer alten Frau an zwei verschiedenen Wirbeln haselnussgrosse Gewebspartien beobachtete, in denen das Knochengewebe fast ganz verdrängt war durch ausgebuchtete, weite Gefässe, die mit blossem Auge sichtbar waren. Zwischen den Gefässen lag nur spärlich fettreiches Gewebe. — Bemerkenswert ist für uns, dass sich bei der gleichen Frau auch noch ein Leberkavernom vorfand.

Viel später fand Gerhardt als Ursache einer zum Tode führenden Kompressionsmyelitis einen zwischen Dura und Knochen des 5. und 6. Lendenwirbels liegenden, weichen, gefässreichen Tumor, dessen mikroskopische Untersuchung ein Angiom ergab.

Von einem weiteren Wirbelangiom wurde von Deetz im Jahre 1901 in der Dresdener Gesellschaft für Natur- und Heilkunde Mitteilung gemacht. Ausser der klinischen Diagnose einer Kompressionsmyelitis und der makroskopischen Diagnose eines Wirbelangioms ist im Referat nichts angegeben.

Aus dem Baseler pathologischen Institut wurde von Muthmann im Jahre 1903 ein Wirbelkavernom ausführlich beschrieben. Es fand sich bei einer 61 jährigen Frau, die ebenfalls an Kompressionsmyelitis gestorben ist. Der 6. Brustwirbel war im Sagittaldurchmesser stark zusammengedrückt und von einem dunkelroten bröckeligen Gewebe gebildet. Die mikroskopische Untersuchung ergab, dass dieses Gewebe aus zahlreichen, zum Teil kommunizierenden Räumen bestand, welche ein Endothel mit bindegewebiger Unterlage aufwiesen. Das Knochengewebe und Knochenmark waren vielfach zerstört. Das Kavernom griff einerseits auf das Rückenmark über, andererseits auch auf das subpleurale Fettgewebe. Muthmann betrachtet diesen Tumor daher als bösartigen. Zur histogenetischen Erklärung greift er auf die Ribbertsche Theorie zurück, über die selbständige Entwicklung eines Gefässastes mit etwas Bindegewebe.

Endlich hat im Jahre 1909 Saltykow auf der Leipziger Tagung der deutschen pathologischen Gesellschaft über einen Fall multipler Angiome der Wirbelsäule berichtet. Es fanden sich bei einer tuberkulösen Frau 8 Kavernome in 6 verschiedenen Wirbeln. Die Kavernome unterscheiden sich von den bis jetzt beschriebenen durch ihre Mehrzahl. Kein Kavernom griff auf das Rückenmark über.

Nach dieser Publikation Saltykows fand ich in der Literatur keine Angabe mehr über Wirbelangiome. Was die in unserem Falle

beobachtete Geschwulst betrifft, so reiht sie sich in ihrem makro- und mikroskopischen Aussehen den übrigen an. Das Gemeinsame mit den Angiomen Saltykows besteht in der Beschränkung des Tumors auf das Wirbelmark, ohne das Rückenmark zu beeinträchtigen. Aus der Beschreibung des Tumors geht mit Klarheit der Charakter eines Hamartoms ebenfalls hervor.

Nachdem nun die drei Knoten der Milz, der Leber und des Wirbels besprochen und als Hamartome erkannt worden sind, gehe ich zur Frage über, die unser Interesse in weit grösserem Masse in Anspruch nimmt: Was für Zellen sind es, welche die zahlreichen leicht erweiterten venösen Sinus und zum Teil auch die Pulpa der Milz, sowie die Pfortaderkapillaren der Leber ausfüllen? Woher stammen sie, und wie ist die ganze Veränderung in beiden Organen zu deuten?

Die grosse Milz und Leber zusammen mit der Anämie konnten zunächst an eine Erkrankung denken lassen, die mit der Hämatopoese in Zusammenhang steht. Die klinische Untersuchung des Blutes und der Blutbefund an der Leiche ergaben aber keine Anhaltspunkte für eine schwere Bluterkrankung. Eine Leukämie oder eine Pseudoleukämie in deren verschiedenen Formen liessen sich leicht ausschliessen. Eine andere Frage ist, ob nicht eventuell die Zellanhäufungen in Milz und Leber als Blutbildungsherde angesprochen werden können. Spezielle Granulafärbung und die Oxydasereaktion zeigen im allgemeinen nur wenig granulierte Zellen. Es muss allerdings stets wieder hervorgehoben werden, dass die Sektion erst 40 Stunden nach dem Tode gemacht werden konnte, so dass das Fehlen dieser Reaktion nicht ganz massgebend ist. Wenn auch zugegeben werden muss, dass einzelne der gewucherten Zellen in den Kapillaren der Milz und der Leber als Ausdruck einer Blutbildung angesehen werden müssen, so überwiegen doch die grossen ungranulierten Zellen ausserordentlich an Zahl. Diese Zellen sind nun so gross, dass sie sich im allgemeinen doch sehr von den Zellen unterscheiden, die man bei Blutbildung in Leber und Milz zu sehen gewohnt ist. Infolgedessen möchte ich, selbst wenn ich auch zugebe, dass einzelne Zellen als Vorstufe der Leukocyten gedeutet werden können, doch eine stärkere Blutbildung negieren. Ich glaube mich auch deswegen dazu berechtigt, weil es mir nirgends gelang, kernhaltige rote Blutkörperchen in Milz und Leber nachzuweisen.

Sind nun eventuell diese Zellhaufen in Milz und Leber als Tumorzellen zu deuten?

Die ganze Anordnung der Zellen, das Fehlen zusammenhängender Stränge und Zellverbände sprechen gegen den Charakter eines Tumors;

erst recht kann es sich nicht um einen metastischen Tumor handeln, der noch viel maligneren Wachstumcharakter zeigen müsste. Es müssen also, wenigstens in der Milz (von der Leber soll später besonders gesprochen werden), die uns interessierenden Zellen an Ort und Stelle entstanden sein, aus den Zellelementen der Milz. Die Wahl der Matrix ist nun nicht mehr gross. Entweder sind es die «Pulpazellen» oder die Retikulumzellen oder schliesslich die Endothelien. Die ersteren können wir aus den oben ausgeführten Gründen von vorne herein ausschliessen. Wären es die Retikulumzellen, aus denen die zahlreichen Elemente entstehen, so müsste man dort die Zellen in viel grösseren Mengen erwarten und auch wohl die venösen Räume eingeengt sehen, was aber gar nicht zutrifft. Ferner fehlen im Retikulum jegliche Zeichen einer Wucherung. Ganz anders ist es mit den Sinusräumen und ihren Endothelien: Die grossen Zellen sind hier meist dicht bei einander, in grosser Zahl. Die Endothelzellen sind hier hie und da nicht nur auffallend hoch, sondern es finden sich stellenweise Endothelzellen, die noch deutlich in der Reihe der benachbarten Endothelien liegen, die aber in ihrer Grösse, Form und Kernstruktur eine sehr auffallende Ähnlichkeit mit den im Lumen liegenden, grossen, runden Zellen zeigen. Kernteilungen konnten wir allerdings fast nirgends finden, was aber bei der späten Autopsie (40 Stunden post mortem) nicht weiter auffallen kann.

Endlich zwingt uns noch ein sehr wichtiger Grund zur Annahme, es handle sich nicht um Zellen, die ausserhalb der Venensinus, im Retikulum entstanden sind, sondern dass sie den Endothelien der venösen Sinus entstammen. Die nach Maresch-Bielschowsky dargestellten Gitterfasern gehen, wie aus der mikroskopischen Schilderung hervorgeht, im Retikulum an alle Zellen heran, vielfach sich um die einzelne Zelle schlängelnd. Sobald sie aber an einen venösen Sinus herankommen, treten sie noch zum Teil an die Endothelien heran; nirgends indessen kommen sie in Verbindung mit den zahlreichen im Lumen liegenden Zellen. — Mir scheint dieses Verhalten besonders beachtenswert zu sein und die auch sonst schon sehr wahrscheinliche Annahme zu stützen, dass diese Zellen aus den Endothelien und nicht aus den Retikulumzellen entstehen.

Ich führe hier noch an, dass Risel bei der Frage des Ursprungs der grossen Zellen in der Splenomegalie vom Typus Gaucher auf diese Verhältnisse besonderen Wert legt. Josselin de Jong und Siegenbeck van Heukelom aber zogen sogar bei der Untersuchung derselben Frage ihre wesentlichsten Schlüsse aus den Bildern der nach

Bielschowsky gefärbten Schnitte. Sie selbst sagen es wörtlich: «Wir bildeten unsere Ansicht an Bielschowsky-Präparaten . . . Überall, wo sie (die grossen Zellen) vorkommen, sind sie eng verbunden mit den Netzfäserchen, den feinsten Ausläufern des Retikulum . . .» (S. 621). So konnten sie auch die Richtigkeit der schon von Bovaird, dann Schlagenhaufer und Risel gemachten Annahme bestätigen, dass die grossen Zellen der Gaucherschen Splenomegalie nicht aus den Endothelien, sondern aus den Retikulumzellen entstehen.

Wir sind nun somit zur Annahme berechtigt, dass es sich in unserem Falle um Endothelzellprodukte handelt, die als grosse, runde, regelmässige Zellen in den Sinus und der Pulpa liegen. — Was die Riesenzellen anbetrifft, so fällt es mir etwas schwer, mit Bestimmtheit etwas über ihr Wesen auszusprechen. Vielleicht sind es zum Teil Megakaryocyten, wobei es allerdings auffallend ist, dass sie sich nirgends in der Niere und sehr selten im Knochenmark selbst finden. Der grösste Teil der Zellen zeigt aber Degenerationserscheinungen, und es ist sehr wahrscheinlich, dass hier eine überstürzte Wucherung der Endothelien vorliegt, wodurch es zu richtiger Ausbildung von Zellen nicht kommen kann.

Über die Art, wie die Zellen in das Pulparetikulum gelangen, kann ich ebenfalls nichts aussagen, da die Präparate keine Anhaltspunkte für eine Erklärung boten. Ein Austausch des Inhalts des Retikulum mit dem der venösen Sinus geht aber auch normaler Weise vor sich und wäre auch in unserem Falle nichts neues. Ob dieser Verkehr durch offene Bahnen (nach Weidenreich) vor sich geht oder durch die geschlossene Blutbahn oder, wie neulich Krjukow angibt, durch direkten Übergang von Endothelzellen in das Pulpanetz, kann ich in meinem Falle nicht beurteilen.

Die neugebildeten Zellen in der Leber können nun, auf Grund der obigen Ausführung, entweder aus der Milz stammen oder, wie in der Milz, an Ort und Stelle entstanden sein. Für die erstere Annahme lassen sich eigentlich keine triftigen Gründe anführen. Wenn grössere Gefässe der Leber etwas reichlicher Zellen in ihrem Lumen enthalten, so sind es namentlich die Venae hepaticae. Die wenigen kleinen Pfortaderäste, in denen geringe Mengen jener grossen Zellen sich finden, zeigen sie auch nur unmittelbar bei der Kommunikation mit den gerade hier besonders gestauten Kapillaren. Grössere Äste enthalten nur normales Blut. Man kann viel eher das Vorhandensein jener Zellen in den kleinen Portalgefässen als Folge der Stauung, die besonders in den letzten Lebenstagen ziemlich hochgradig wurde, auf-

fassen. Andererseits sprechen die stellenweise beträchtlichen Wucherungen der Kapillarendothelien sehr für ihre rege Tätigkeit, die aber nicht auf gesteigerter Phagocytose beruht, denn sie enthalten weder rote Blutkörperchen noch viel Hämosiderin oder andere Einschlüsse. Vergegenwärtigt man sich aber die zahlreichen Übergänge von den nur wenig vergrösserten, aufgetriebenen Endothelien zu den von der Wand losgelösten und im Lumen liegenden, syncytiumartigen Zellen, so muss man doch zum Schlusse kommen, dass hier eine Wucherung der Endothelzellen vor sich geht, aus denen dann die zahlreichen, in den Kapillaren liegenden Zellen stammen. — Wir haben somit auch hier die gleichen Verhältnisse wie in der Milz. Hervorheben möchte ich, dass ich in den kleinen Zellen eventuell Vorstufen von Leukocyten anerkennen muss, obschon die Granula- und Oxydasereaktionen nicht besonders stark ausgesprochen waren.

Es liegt keine besonders auffallende Tatsache vor, wenn Milz und Leber zugleich erkrankt sind. Eine ganze Reihe von Affektionen sind dadurch geradezu charakterisiert. Zu welchem derartigen, bekannten Krankheitsbild stimmen nun die Veränderungen des beschriebenen Falles? Pseudoleukämien und myeloische Metaplasie kommen wohl nicht in Betracht. Ebensowenig kann hier eine Lymphogranulomatose vorliegen. — Chronische Infektionen, die sich durch Splenomegalie und Lebervergrösserung auszeichnen, liegen ebenfalls nicht vor; denn für Kala-Azar fehlen die charakteristischen Phagocyten, fehlen die Knochenmarks- und Lymphdrüsenveränderungen, fehlen vor allem die Leishman-Donovanschen Körperchen. — Ebenso finden sich weder klinische noch anatomische Anhaltspunkte für Malaria und Lues.

Eine sehr wichtige, noch zu erwägende Krankheit, die durch eine Splenomegalie und eine gleich wie die Milz veränderte Leber charakterisiert ist, haben wir in der »familiären grosszelligen Splenomegalie vom Typus Gaucher«. Sie ist gekennzeichnet durch grosse unregelmässige Zellen von 20:40 μ bis 40:80 μ Grösse. Der Bau des Protoplasma ist vakuolär, wabenartig. Der Kern ist verhältnismässig klein. Diese Zellen finden sich in der ganzen Milzpulpa und in den Pfortaderkapillaren, sowie den Glissonschen Scheiden der Leber. Ausserdem sind auch die Lymphdrüsen und das Knochenmark in gleicher Weise verändert. Über die älteren, von Gaucher selbst und von anderen vertretenen Auffassungen dieser Veränderungen brauche ich nichts zu sagen; sie sind ausführlich von Schlagenhaufer und Risel, zum Teil auch von Josselin de Jong und Siegenbeck van Heukelom besprochen und kritisiert worden. Die ziemlich allgemein angenommene, auf Grund der schon

beträchtlichen Anzahl von Fällen gewonnene Anschauung sieht in der Erkrankung eine Affektion der Retikulumzellen des hämatopoëtischen Systems. Die Veränderung tritt ein (nach Risel) durch eine eigenartige Umwandlung des Protoplasmas oder durch Aufnahme einer fremdartigen Substanz seitens der Retikulumzellen. — Nur wenige Autoren lassen auch die Möglichkeit zu, dass ein Teil der Zellen auch von den Endothelien stammen kann (Brill und Mandlebaum). — Sehr ähnliche Zellen wie bei der genannten Affektion fand auch im Basler pathologischen Institut Lutz in der Milz zweier Fällen von diabetischer Lipämie, die er an den von W. H. Schultze publizierten Fall anschloss. Er fand durch die genaue Untersuchung ihres färberischen Verhaltens, dass sie grösstenteils fetthaltige Körper enthalten, die durch Aufnahme von Eisenhämatoxylin sich als den Substanzen der Markscheiden verwandt erweisen. Auch in diesen Fällen gehören die meisten Zellen dem Retikulum an. Übrigens wirft diese Beobachtung wohl ein neues Licht auch auf den Charakter der Gaucherschen Zellen. — Als bestätigende Ergänzung zu den genannten Untersuchungen sind auch die Resultate zu verzeichnen, zu denen Kusunoki im hiesigen pathologischen Institut gekommen ist. Er fand bei einer systematischen Untersuchung der Milz und des Blutes von Leichen, dass die bei verschiedenen Krankheiten auftretenden Lipoidzellen (denen von Lutz analog) in der Milz hauptsächlich zu den Retikulumzellen gehören.

Ich brauche aber nach dieser Schilderung der Zellen in den Splenomegalien vom Typus Gaucher kaum besonders auf den grossen Unterschied aufmerksam zu machen, der zwischen dieser Systemerkrankung und der Veränderung in meinem Falle besteht.

Es bleibt mir eigentlich nur noch eine Art von Splenomegalie mit Lebererkrankung übrig: Die von Banti beschriebene Splenomegalie mit Leberzirrhose. Das Krankheitsbild ist sehr wohl bekannt. Ich gebe daher nur die wichtigsten pathologisch-anatomischen Merkmale wieder, die uns interessieren: Im ersten Stadium wächst die Milz progressiv, langsam tritt eine Induration der Pulpa ein. Eine Leberveränderung fehlt, ebenso Lymphdrüsenschwellungen. Mikroskopisch ist typisch die im Zentrum des Follikels beginnende fibröse Umwandlung, welche bald auch die Pulpa ergreift und sie sklerosiert. Dabei findet sich meist eine Phlebitis der Vena lienalis, bald auch der Vena portae. Im zweiten, kurzdauernden Stadium tritt Lebervergrösserung, Ikterus ein; darauf im dritten Stadium Leberschrumpfung infolge von Bindegewebsvermehrung. Wenn wir unseren Fall damit vergleichen, kommen wir sofort zum Schlusse, dass die für Morbus Banti typischen Symptome (Sklerosierung

der Pulpa etc.) bei uns gar nicht zu sehen sind. Ausserdem fehlen bei ihm die zahlreichen runden Zellen, die unseren Fall charakterisieren.

Ich muss noch einige bekannt gegebene Splenomegalien in Erwägung ziehen, die seinerzeit in keine der besprochenen Krankheitsgruppen eingereiht wurden.

Ich nenne in erster Linie die von Orsós publizierten Fälle von Splenomegalie. Uns interessiert nur sein zweiter Fall. Er ist charakterisiert durch ein sehr reichliches Auftreten von grossen runden Zellen, deren Durchmesser 18—35 μ ist und deren Kerne 6—14 μ messen. Die Zellen sind nach seiner Beschreibung und seiner Meinung den grossen Lymphocyten der Keimzentren sehr ähnlich, und er hält sie auch für vergrösserte Lymphocyten oder für «hyperplastische Wanderzellen lymphocytären Ursprungs». Er reiht dann die Krankheit in den weit gefassten Begriff der Bantischen Krankheit. An dieser Stelle können vielleicht auch die beiden Fälle von Harris und Herzog genannt werden, bei denen in der Milz ebenfalls eine Endothelwucherung beobachtet wurde.

Über einen weiteren Fall von Splenomegalie ohne Spezifizierung wird in den Folia haematologica und im Zentralblatt für Pathologie referiert. Ich bedaure sehr, diese mich sehr interessierende Veröffentlichung von Krjukow über «Leberveränderungen bei einem Falle von Splenomegalie» im Original nicht bekommen zu können. Aus den Referaten ist nur zu ersehen, dass es sich um eine Milz ohne Fibroadenie, hingegen mit Proliferationsvorgängen der Pulpa und um eine Leber mit einer ungeheuren Ansammlung von Zellen mit Erscheinungen von Kernpyknose und Karyorrhexis handelt. Der Autor führt die Zellen in der Leber auf transportierte Milzzellen zurück. Das Wesen der Krankheit bleibt völlig unaufgeklärt.

Endlich muss ich noch einen bald 13 Jahre bekannten und von verschiedener Seite schon besprochenen Fall einer Splenomegalie etwas ausführlicher besprechen, aus Gründen, die man weiter unten einsehen wird. Der Fall stammt aus dem Berner pathologischen Institut und ist von A. Borissowa veröffentlicht worden. Das Wichtigste des Falles ist folgendes: Eine 52jährige Frau bemerkt ein halbes Jahr vor dem Spitaleintritt eine Schwellung des Leibes, sie will jedoch «vorher schon ein Anschwellen des Bauches bemerkt haben». Die Blutuntersuchung ergab eine einfache Anämie mit wenigen Normoblasten und ganz seltenen Megaloblasten. Nach einem kurzen Spitalaufenthalt stirbt die Patientin unter zunehmendem Ascites und Ödem. Die Sektion ergab eine 1605 Gramm wiegende Milz und eine 2575 Gramm schwere Leber. Die mikroskopische Untersuchung zeigte, dass in der Milz die Pulpa und die Milzsinus in

der Hauptsache angefüllt waren von Zellen, die Borissowa folgendermassen beschreibt: «Die Kerne haben einen Durchmesser von 8 μ, sind meist schön rund, hie und da etwas eckig. Das Innere des Kerns ist hell, enthält nur sparsame Chromatinkörner und Fäden. . . . In der Mehrzahl lässt sich ein Kernkörperchen erkennen. Gelappte oder mehrfache Kerne sind nur in geringer Zahl vorhanden. Protoplasma lässt sich ziemlich deutlich um die Kerne erkennen, bald in Form eines schwachen Saums, bald auch in grösseren Mengen. . . .» Ausser diesen Zellen finden sich in der Pulpa die meisten normalen Zellelemente der Milz. «Es fehlen nur die kernhaltigen roten Blutkörperchen, die Riesenzellen (Megakaryocyten) und die Blutplättchen. In der Leber waren die Blutkapillaren erweitert und mit Zellen angefüllt, die Borissowa genau so beschreibt wie die zahlreichen runden Zellen in der Milz». In den Glissonschen Scheiden enthielten nur kleine Venenöffnungen die gleichen Zellen wie die Kapillaren. Der Hauptvenenstamm der Glissonschen Scheiden enthielt keine solchen Zellen, und ebensowenig die Arteria hepatica. Auch das Knochenmark enthielt in den Maschen des retikulären Gewebes die gleichen Zellen wie die Leberkapillaren. Im übrigen war das rote Mark normal. In der Niere war nichts besonderes vorhanden.

Aus dieser Zusammenstellung geht mit aller Deutlichkeit hervor, dass hier Bilder vorlagen, die fast genau denen entsprechen, die die Milz und Leber unseres Falles bieten: Zell- und Kerngrösse, Kernform, Kernstruktur, alles macht den Eindruck, wie wenn es sich um den gleichen Fall handelte. — Geringe Unterschiede finden sich wohl: So ist in ihrer Milz stellenweise die Pulpa etwas fibrös; ferner fehlen in ihrem Fall Riesenzellen; in der Leber vermisst man die stärkere Endothelwucherung. Ausserdem weist dort auch das Knochenmark die grossen Zellen auf. — Im wesentlichen aber überzeugen die Beschreibung und die Präparate — die mir Herr Prof. Hedinger von diesem Falle zur Ansicht überliess — noch vielmehr, dass die Ähnlichkeit der beiden Veränderungen sehr weit geht.

Die Anämie, die in beiden Fällen deutlich ausgesprochen war, liesse sich bei den geringen Veränderungen des Knochenmarks (welche in meinem Falle sogar gänzlich fehlten) vielleicht dadurch erklären, dass durch die hochgradige Alteration der Milz der normale Abbau der roten Blutkörperchen nicht ausreichend vor sich gehen konnte, und dass auf diese Weise der gewöhnlich auf das Knochenmark ausgeübte Reiz zur Produktion neuer Erythrocyten ausblieb bzw. nur gering war.

Wie hat nun Borissowa ihren Fall gedeutet? Sie bemerkt wiederholt, dass der von ihr erhobene mikroskopische Befund die grösste

Ähnlichkeit mit der Beschreibung von Banti habe. (Mehr sagt sie allerdings nicht, ihren Fall reiht sie im übrigen nicht in das Bantische Krankheitsbild ein.) Es ist später verschiedentlich, hauptsächlich von Marchand, Schlagenhaufer und dann auch von Risel entgegengehalten worden, dass dieser Vergleich nicht berechtigt ist und wirklich: die wichtigste typische Veränderung der Bantischen Milz, fibröse Umwandlung ist hier höchst spärlich und von Borissowa selbst als sekundär aufgefasst, auf die Stauungsfolgen zurückgeführt; es fehlt Phlebitis; es fehlt die Leberzirrhose. Bei Banti fehlen die grossen runden Zellen, die bei Borissowa die Hauptrolle spielen. — Die Milzveränderung darf aber wohl nicht der von Banti beschriebenen gleichgesetzt werden. — Andererseits vergleicht Borissowa ihre Zellen mit denen von Gaucher und Bovaird beschriebenen. Nach den inzwischen erst erschienenen, sehr klaren Beschreibungen und Abbildungen Schlagenhaufers, Risels und anderer Autoren kann kein Zweifel daran sein, dass es sich hier um qualitativ ganz andere Zellen als bei Borissowa handelt.

Gehört nach alledem der Fall von Borissowa nicht zum Typus Gaucher und zum Morbus Banti, so ist von einigen Autoren, so beispielsweise auch von Askanazy und von Swart geäussert worden, es handle sich bei den grossen Zellen Borissowas um Blutbildungsherde. Dem ist entgegenzuhalten, dass die ausführliche Beschreibung Borissowas für Blutbildungsherde keine Anhaltspunkte bietet: es fehlen Normoblasten, es fehlen Myelocyten. Bei der Durchsicht der Präparate habe ich mich auch davon überzeugen können.

Wir haben, wenn wir die Veränderungen unseres Falles zusammenfassen, eine Wucherung der Endothelien der venösen Sinus der Milz und der Pfortaderkapillaren der Leber vor uns. Nebenbei möchte ich in meinem Falle in beschränktem Masse die Möglichkeit einer Blutbildung in Leber und Milz zugeben, obschon allerdings granulierte Zellen kaum in grösserer Menge als bei normalen Organen nachgewiesen werden konnten. Die lange Zeit, die zwischen Tod und Autopsie verstrich, macht aber hier bei dem negativen Befund eine gewisse Vorsicht notwendig. Als fernere Veränderung treffen wir in unserem Falle kavernöse Angiome in Leber, Milz und Wirbelkörper. Es ist nun, wenn man namentlich das Verhalten der Milz berücksichtigt, a priori äusserst unwahrscheinlich, dass beide Prozesse, die Endothelwucherung und die Angiome unabhängig voneinander sind. Die Abhängigkeit dieser Prozesse wird auch dadurch nahe gelegt, dass sie sich in Organen abspielen, die wenigstens zu gewissen Zeiten zusammen zum hämatopoetischen Apparate gehören. Die Endothelwucherung bleibt allerdings in unserem Falle

auf Milz und Leber beschränkt. Wenn wir die Angiome berücksichtigen, so sprechen, wie ich bereits hervorgehoben habe, eine Reihe von Tatsachen der allgemeinen Onkologie dafür, dass weitaus die meisten Kavernome als Hamartome erklärt werden können. Bei einem kausalen Zusammenhang der Endothelwucherung und dieser Kavernome wird man geneigt sein, eine einheitliche Erklärung zu suchen. Diese kann eventuell darin gefunden werden, dass man auf eine ausgedehnte Hamartiebildung rekurriert. Derartig ausgedehnte Hamartiebildungen sind gerade in letzter Zeit beschrieben worden. Ich meine den schönen Fall, welchen Ernst auf der Strassburger Tagung der deutschen pathologischen Gesellschaft mitgeteilt hat, und den er später durch Falkowski näher beschreiben liess. Es fanden sich bei einem $2\,^1/_2$ Monate alten Kinde ausser multiplen Hautangiomen mehrere Geschwulstknoten in der Milz und der Leber. In beiden Organen bestanden die Tumoren aus zwei Gewebsarten, einem Synzytium und einem Blutgefässsystem. Das Synzytium entsprach in den meisten Eigenschaften dem embryonalen Mesenchym. Wie dieses, hat sich das Synzytium differenziert; zum Teil entstand Stützgewebe, zum Teil bildeten sich aus ihm Blutelemente durch Abschnüren und Mobilwerden von Mesenchymzellen. Im Blutgefässsystem, dessen Entstehung nach Lage und Wachstum ebenfalls auf das Synzytium zurückgeführt werden kann, wachsen wieder Kapillarendothelien stark atypisch und bilden blastomatöse Wucherungen von endotheliomatösem Charakter. In meinem Falle möchte ich bis zu einem gewissen Grade eine ähnliche Hamartie annehmen, wodurch es zu einer Wucherung der Endothelzellen und vielleicht auch zum Teil zu Blutbildungsherden namentlich in der Leber gekommen ist. Ein Teil der Endothelzellen entwickelte sich in meinem Falle zum typischen Hamartoblastom, zu dem Kavernom. Der grösste Teil der Zellen verbleibt passiv und füllt mehr oder weniger die Kapillarlumina aus, ohne sich weiter zu organisieren. Die Frage, ob diese Zellen stationär in diesem Zustande verbleiben oder nur vorübergehend, lässt sich natürlich bei unseren Fällen nur hypothetisch entscheiden. Immerhin könnte man auf Grund eines Analogieschlusses von einer bekannten Erscheinung her annehmen, dass diese Zellen bei irgend einer Gelegenheit ihre mehr embryonalen Fähigkeiten ausnützen könnten. Dass dies möglich ist, sah ich in einem Hämangioendotheliom der Leber, das während der Abfassung dieser Arbeit im hiesigen Institute von anderer Seite bearbeitet wurde, in welchem neben vereinzelten losen intrakapillären Zellhaufen, wie sie sich bei mir durchwegs finden, Blutbildungsherde und daneben solide wuchernde Stränge, also eigentlich endotheliomatöse Partien lagen. In

diesem Zusammenhang sei auch die Beobachtung von Hommerich eines Hamartoma hämatoplasticum hepatis bei einem $1^1/_2$jährigen Mädchen besonders genannt. Es wird die Aufgabe einer ausgedehnteren Kasuistik sein, in diese etwas hypothetische Frage noch mehr Klarheit zu bringen.

Ich möchte also in meinem Falle, der einhergeht mit einer starken Vergrösserung von Milz und Leber, bedingt durch diffuse Endothelzellwucherung und bedingt, namentlich in der Milz durch kavernöse Hämangiome und bei dem sich auch in der Leber und im Wirbelmark Kavernome nachweisen lassen, auf eine einheitliche Basis zurückführen und zwar auf eine diffuse Hamartie der Blutgefässendothelien. Da die Erkrankung einen Teil der Organe trifft, die mit der Hämatopoese in Verbindung stehen, so könnte man in meinem Falle von einer partiellen Systemerkrankung sprechen. Mein Fall bildet dann einen glatten Übergang zu der Beobachtung von Borissowa, bei der neben Milz und Leber auch das Knochenmark erkrankt war. Wir kommen so zu einer Systemerkrankung, die in eine gewisse Analogie gesetzt werden kann zu der Splenomegalie von Gaucher. Der wesentliche Unterschied besteht allerdings darin, dass bei der Splenomegalie von Gaucher eine Alteration der Retikulumzellen vorliegt, während in meinem und dem Falle von Borissowa in den Endothelzellen die Hauptveränderung sich findet. In meinem Falle kam es neben der diffusen Endothelwucherung in Milz und Leber zum Teil auch zur Bildung typischer Kavernome, die bei Borissowa fehlen. Eine gewisse Analogie zu der Splenomegalie von Gaucher besteht auch darin, dass in meinem Falle die Veränderung wohl auch in der Kindheit ihren Beginn genommen hat, gibt doch die Patientin an, dass schon in ihrem 15. Lebensjahre von einem Arzte ein Milztumor konstatiert worden ist.

Literatur.

Albrecht, Eugen, Verh. D. path. Ges. 1904.

Albrecht, Hans, Über das Kavernom der Milz. Zschr. f. Heilk. 23. 1902.

Anzilotti, Über einen Fall mehrfacher kavernöser Angiome der Milz. Ref. im Zbl. f. Path. 25 S. 790.

Askanazy, Über extrauterine Bildung von Blutzellen in der Leber. Virch. Arch. 205.

v. Benckendorff, Untersuchungen eines Angioms der Milz. Virch. Arch. 194.

Borissowa, A., Beiträge zur Kenntnis der Bantischen Krankheit und Splenomegalie. Virch. Arch. 172.

Deetz, Demonstration eines Angioms der Wirbelsäule. M. m. W. 1901. S. 1506.

Ernst, Angiomatosis der Haut, Leber und Milz. Verh. D. path. Ges. 1912. S. 232.

v. Falkowski, A., Über eigenartige mesenchymale Hamartome in Leber und Milz neben multiplen eruptiven Angiomen der Haut bei einem Säugling. Ziegl. Beitr. 57.

Fajans, S., Multiple herdförmige Ektasie der Venensinus in der Milz. Ziegl. Beitr. 57.
Gerhardt, Über das Verhalten der Reflexe bei Querdurchtrennung des Rückenmarkes. D. Zschr. f. Nervhlk. 1895,6 S. 126.
Golovin-Ammon, Ein Fall von fibro-sarkomatösem Angiom der Milz. Inaug.-Diss. Zürich 1910.
Harris u. Herzog, Über Splenektomie bei Splenomegalie primitive (Anaemia splenica). D. Zschr. f. Chir. 59.
Hommerich, Hamartoma haematoplasticum hepatis. Frankf. Zschr. f. Path. 1.
Jores, Ein Fall von sarkomatösem Angiom der Milz und Leber. Zbl. f. Path. 19. 1908.
de Josselin de Jong, R., u. Siegenbeck van Heukelom, J., Beitrag zur Kenntnis grosszelliger Splenomegalie (Typus Gaucher). Ziegl. Beitr. 48.
Kusunoki, Lipoidsubstanzen in der Milz und im Leichenblut. Ziegl. Beitr. 59.
Langhans, Kasuistische Beiträge zur Lehre von den Gefässgeschwülsten. Virch. Arch. 75.
Lutz, Über grosszellige Hyperplasie der Milzpulpa bei diabetischer Lipämie. Ziegl. Beitr. 58.
Martin, Arch. de Gynécol. et chirurg. abdom. 13. 1909. S. 67.
Moltrecht, Primäre Neubildungen der Milz. Inaug.-Diss. Halle 1901.
Muthmann, Über einen seltenen Fall von Gefässgeschwulst der Wirbelsäule. Virch. Arch. 172.
Orsós, Beiträge zur Kenntnis der Wandermilz und Splenomegalie. Virch. Arch. 197.
Risel, Über die grosszellige Splenomegalie (Typus Gaucher) und über das endotheliale Sarkom der Milz. Ziegl. Beitr. 46.
Roggenbau, Zur Kenntnis der kavernösen Angiome der Leber. Ziegl. Beitr. 49.
Saltykow, Über das Angiom der Wirbelsäule. Verh. D. path. Ges. 1909.
Schlagenhaufer, Über meist familiär vorkommende, histologisch charakteristische Splenomegalien (Typus Gaucher): Eine Systemerkrankung des lymphatisch-hämopoetischen Apparates. Virch. Arch. 187.
Swart, Vier Fälle von pathologischer Blutbildung bei Kindern. Bantische Krankheit? Syphilis? Virch. Arch. 182.
Theile, Über Angiome und sarkomatöse Angiome der Milz. Virch. Arch. 178.
Trappe, Über geschwulstartige Fehlbildungen von Niere, Milz, Haut und Darm. Frankf. Zschr. f. Path. 1 S. 109.
Virchow, Die krankhaften Geschwülste. 3. (Vortr. 1862/63), Fussnote.

Druck von Carl Ritter, G. m. b. H.
Wiesbaden.